# Eco-doppler Color Venoso de Miembros Inferiores

Dr Perea Gabriel

## Introducción:

*Anatomía:*

Las venas de miembros inferiores se clasifican en venas profundas y superficiales, las características ultrasonográficas a evaluar en todas son:

① Calibre.
② Morfología
③ Permeabilidad
④ Función valvular
⑤ Dirección del flujo
④ Afluentes, sitio de desembocadura, insufiencia de los mismos y reentradas

## Sistema de Venas Profundas:

-Vena Femoral común: en decúbito dorsal varia entre 0,6 a 1 cm, en posición de pie hasta 1,8 cm; en fase compresiva de maniobra de valsalva y en decúbito dorsal no debe superar 1,8 cm, suele ser única y colapsable, con una válvula parietal de difícil visualización.

-Vena femoral superficial. Pude presentar duplicación lo cual es de gran importancia si se esta evaluando una posible TVP ( trombosis venosa Profunda); su diámetro no supera en general 1 cm en posición de pie.

-Vena femoral profunda: su diámetro es menor al de la vena femoral superficial, siendo algo mas difícil de colapsar por su profundidad.

-Vena poplítea. Luego del ingreso de la vena femoral superficial al canal de Hunter y situándose posterior su continuidad la vena poplítea presenta un diámetro en decúbito dorsal de 1 cm, y en posición de pie de 1,5 cm posee por arriba del cayado una válvula parietal. Esta vena presenta escasa modulación respiratoria por lo que es conveniente realizar compresión distal para evaluar dirección de flujo y competencia valvular.

( ver fig. n· 2)

-venas tibiales anteriores, tibiales posteriores y peroneas. (en general dos venas por cada arteria a este nivel) su medidas no sobrepasan los 4 mm de diámetro y deben evaluarse con Doppler color y compresión distal.

## Sistema de Venas Superficiales :

- Venas safena interna: Recorre el borde interno del maléolo interno, pierna, muslo hasta llegar a su cayado ( este puede presentar amplias variaciones)tiene su desembocadura a nivel de la arcada inguinal el diámetro a este nivel es menor de 1 cm y sus afluentes no deben estar dilatados, presenta la válvula ostial, y a aproximadamente entre 3 a 5 cm su válvula para-ostial.
- Vena safena externa: se sitúa por el borde externo del maléolo externo, y pierna, ascendiendo hasta al interlinea articular donde mas frecuente mente presenta su cayado, a este nivel su diámetro en posición de pie es de 1 cm.
  Es importante señalar la altura y tipo de desembocadura, datos de gran importancia para aplicación terapéutica .

## Sistema de Venas comunicantes :

- Venas comunicantes. Vinculan ambos sistemas safenos, se debe describir su topografía dirección de flujo etc.

## Sistema de Venas perforantes :

- Venas perforantes: en general en ningún sitio superan 2 mm de diámetro en condición de flujo uni-direccional, superando los 4 mm en casos de insuficiencia.

A nivel de muslo comunicando la vena safena interna y vena femoral superficial se localizan las venas perforantes Hunterianas.

Aproximadamente a 10-12 cm de línea interarticular y sobre el borde interno de pierna observamos perforantes de Boyd, que comunican el sistema de vena safena interna y el sistema profundo por la vena tibial posterior.

Sobre el mismo borde a aproximadamente a entre los 20 a 5 cm del maléolo interno encontramos la perforantes de Coquet.

Finalmente sobre el borde externo de pierna a diferente niveles podemos encontrar venas perforantes que comunican el sistema de vena safena externa con las venas peroneas.

El sistema venoso de miembros inferiores presenta amplias variaciones anatómicas ( ej: duplicaciones, presencia de vena de Giacomini, vena safena anterior, ausencia de cayado de safena interna etc) en cuyo caso deberemos ser lo mas descriptivos posibles, y tener en cuenta la dirección de flujo y el tipo de redes que contituyen.

Metodología y técnica de realización del estudio

-Trasductor lineal 7,5 mHz.
-Posición del paciente Ideal: de pie, apoyando el peso sobre el miembro contralateral a estudiar. En ocasiones esta situación es difícil debido a limitaciones o impedimentos de el paciente.
-pre-set del equipo eco-Doppler color venoso de miembros inferiores.
-realizar siempre:

***ECOGRAFIA BIDIMENCIONAL:***

Con observación en cortes transversales y longitudinales.

- ✓ Evaluación anatómica. Ecogenicidad intraluminal y de sus paredes .
- ✓ Colapso con compresión en cortes transversales.
- ✓ Diámetros de vena en estudio ( tener en cuenta las variaciones propias de los diferentes decúbito, o si esta en fase compresivo descompresiva de valsalva etc.)
- ✓ Presencia de colaterales.
- ✓ características y localización de válvulas, movilidad de las mismas.
- ✓ Ubicación anatómica (ej cara antero-ext pierna izq a 10 cm de maléolo externo)

***ECODOPPLER COLOR Y ESPECTRAL ( DOPLER PULSADO GUIADO POR DOPPLER COLOR)***

- ✓ Presencia o ausencia de señal .
- ✓ Dirección flujo
- ✓ Presencia de variabilidad respiratoria ( flujo espontaneo)
- ✓ Evaluación del comportamiento de lujo con maniobras de compresión distal, proximal, valsalva, o con combinación de ambas.
- ✓ Evaluar afluentes, reentradas de los mismos etc.

## TROMBOSIS VENOSA PROFUNDA

- Se diagnostican aproximadamente cinco millones de casos anualmente en U.S.A.
- La incidencia anual de tromboembolismo de pulmón en U.S.A. excede los 300.000 casos, resultando en aproximadamente 50.000 muertes por año.
- Sin tratamiento el TEP tiene una frecuencia de mortalidad del 30%.
- El diagnostico clínico int. exactitud de 50-70 %.
- Pero el diagnóstico correcto a través de la clínica, eco-doppler color venoso, Centello V/Q o

angiografía seguido de un tratamiento con anticoagulantes resulta en una disminución de la mortalidad entre 2 y 8%.

Categorías de riesgo para pacientes envíados a cirugía

Bajo riesgo

Menores de 40 años, sin factores de riesgo asociados, que requieren anestesia general por menos de 30´ y se les realiza cirugía menor abdominal o torácica.

Probabilidad de TVP < 1% y de TEP < 0,01% sin profilaxis.

Moderado riesgo

Mayores de 40 años, con anestesia general de más de 30´ y tienen uno o más factores de riesgo.

Probabilidad de TVP 2 – 10% y de TEP de 0,1 – 0,7%

Alto riesgo

Mayores de 40 años enviados a cirugía por cancer o procedimientos ortópedicos de miembros inferiores que duren mas de 30´

Probabilidad de TVP del 10 – 20% y de TEP del 1 – 5%.

Características Ecografías del tiempo de evolución de trombosis venosa profunda.

Trombos de formación reciente:

Ecogenicidad baja.

- Distensión venosa
- Perdida de compresibilidad
- Trombo flotante
- Anormalidad de la señal Doppler
- Colateralización.

Trombosis venosa evolucionada:

- aumento de ecogenicidad.
- Disminución de tamaño del trombo.
- Tamaño venoso reducido.
- Adherencia al trombo.
- Reanudación del flujo.(recanalizacion)
- Colateralizacion.

Errores en el diagnostico de la trombosis venosa profunda.

- Calidad de imagen sub-optima.
- Dificultades de compresión.
- Errores de identificación.
- Duplicidad.
- Evaluación de “edad” del trombo.
- Trombosis venosa recurrente.
- Utilización inapropiada de la imagen Doppler color.

Distensión venosa pobre y flujo reducido

El eco-Doppler color venoso de miembros inferiores representa un estudio no invasivo de alta sensibilidad diagnostica, mas aun si se trata de pacientes sintomáticos con una exactitud comunicada para venas femorales y poplíteas (sensibilidad 90 %- 100 %). Siendo algo inferior en venas infra-patelares, sensibilidad 70%, especificidad 70%, particularmente en los territorios gemelares y patelares ( venas o senos soleos, gemelares, tibiales anteriores, posteriores, o peroneas) y en fase iniciales de evolución trombogénica en la cual a pesar de haber síntomas, el estudio puede no ser concluyente en el diagnostico.

Debemos recordar que aproximadamente el 25 % de las trombosis profundas distales evolucionan y progresan sobre venas poplíteas, aumentando el riego de tromboembolia pulmonar por lo cual ante estas situación debemos sugerir la repetición del estudio ante la continuidad y progresión de los síntomas clínicos en 72 a 96 horas.

También es dificultoso el diagnostico en recidiva de trombosis venosa sobre el mismo territorio, en estos caso es de gran importancia conocer los estudios previos.

Conclusiones:

El eco-Doppler color de miembros inferiores aporta elementos diagnostico ante la sospecha de trombosis venosa profunda , siendo un método no invasivo, con posibilidad de realizar el sitio donde se encuentra el paciente, con bajo costo y alta sensibilidad y especificidad diagnostica.

# Insuficiencia Venosa de MMII

Dr Perea Gabriel

El eco-Doppler color venoso es un método muy requerido en la evaluación de insuficiencias venosas, tanto en varices primarias como secundarias.

No existe un estandard diagnostico universalmente aceptado.

El eco-doppler color venoso es universalmente el mas aceptado.

Debemos tener en cuenta que el reflujo venoso no complicado en personas mayores de 20 años puede presentarse hasta 20% de la población, motivo por el cual se debe diferenciar de la insuficiencia venosa, la cual si tiene connotación patológica y terapéutica.

Reflujo venoso:

Flujo sanguíneo retrogrado en venas de MMII, producido por ausencia o incompetencia de las válvulas.

Insuficiencia Venosa de MMII

- Reflujo venoso = hipertensión venosa.

Fisiopatologia:

❶válvulas insuficientes.

❷ Aumento de volumen residual( falla de compresión de músculos de pierna.

❸Insuficiencia de venas perforantes

Clasificación:

- Grados de reflujo por Doppler (valsalva) .

❶Leve: 1-2 segundos

❷Moderado:2-3 segundos.

❸Severo: mas de 4 segundos o persiste durante toda la maniobra de valsalva.

Incompetencia: reflujo mínimo comisural hasta 1 segundo, no supera la velocidad de oscilación normal.

Técnica de estudio:

- El paciente se examina de pie.
- Apoyo de peso sobre el miembro contra-lateral
- inmovilidad del miembro explorado
- Transductor 45 ^ del plano horizontal en triángulo femoral.
- Maniobras: observar flujos dirección, diámetros, válvula parietal etc.
- Realizar maniobras de compresión distal:
  -muslo
  -pierna
  -varices
- Realizar Valsalva: evaluar en fase compresiva.
- Compresión de vena safena (diferencia reflujos profundos de superficiales).

Insuficiencia Venosa de MMII
Se debe tratar de seguir la vena en estudio, evaluando en todos sus niveles presencia o ausencia de insuficiencia y describir hasta donde fue observada.

Sitios de estudio:
. unión Safeno-Poplítea

- Exploración de espacio poplíteo:
- Pte. Espalda al examinador.
- Ligera flexión de pierna a estudiar.
- Transductor 45^ al pliegue cutáneo.
- Compresión distal para identificación.
- Realización de maniobras: Valsalva, comp.,
- torniquete o compresión de vena safena externa.

Evaluación de varices: ( siempre son insuficientes.)

- Localizar en sentido próximal con el trasductor para determinar el origen del reflujo.
- Exploración de venas perforantes:
(diámetro, dirección de flujo, localización)
- Exploración de venas comunicantes .
Suficientes o insuficientes.
- Mapeo varicoso - perforantes

Reparar los diferentes puntos de reflujo es de suma importancia, cuando se quiere realizar tratamientos completos, especialmente aquellos que provienen de venas comunicantes o perforantes, pues si son pasados por alto la sanción será la recidiva varicosa.
Describiremos las características de las venas perforantes de la cara interna de la pierna.

En esta zona se deberán reparar las perforantes directas o de Cockett, la cuarta perforante de Enrici-Caldevilla, la perforante del tercio superior de la cara interna de la pierna o de Boyd.
Las perforantes directas presentan las siguientes características:
-Tienen forma de T invertida o de H acostada.
-Comunican a las venas subcutáneas con las venas tibiales posteriores.
-La desembocadura en las venas tibiales posteriores se encuentra muy próximas a la perforación de la aponeurosis, pudiendo o no coincidir. En este último caso la distancia no será mayor de 2 cm.
Su terminación pueden hacerla en una sola vena tibial posterior o en ambas cuando se bifurca previamente.
-Pueden presentar o no afluentes subcutáneos y / o musculares.
-El calibre de la perforante propiamente dicha es, en los casos de insuficiencia valvular, mayor que el de las venas tibiales posteriores ( myor de 4mm).

- Clasificación de las redes venosas normales
(C. Franceschi):
R 1: todas las venas del sistema venoso prof.
R 2: colectores venosos superficiales.
R 3: ramas directas que de venas que drenan hacia r2 y posterior a r1 o hacia r1 a traves de las perforantes.
R 4: comunicaciones entre r2 y r3 o inter r2
(vena de Giacomini)

- Algunas de las causas de ecidivas pos-safenectomia pueden deberse a :

- Provenientes del cayado safeno-femoral
- Venas pelvicas insuficiente
- Perforantes refluyentes tanto en muslo como en pierna

- Segmentos safenicos residuales.

Tecnicas recomendadas:

Telangietasias: descartar reflujo en venas safenas.

Varices: explorar reflujos superficiales y profundos, perforantes. (importante antecedentes de TVP).

Insuficiencia venosa crónica: explorar reflujos superficiales y profundos, perforantes laterales y mediales desde el maléolo de MI comprometido (importante antecedentes de . TVP).

Conclusiones:

El estudio eco-Doppler color de miembros inferiores determina con gran precisión los sitios anatómicos insuficientes, fisiopatología del mismo permitiendo planear terapéuticas de mayor beneficio, como así también demostrar en casos de recidivas post- terapéuticas las causas del fracaso de las mismas.

***

**Figuras**

Figura 1. Vena femoral común sin evidencia de flujo, con presencia de trombo (amplia franja negra) entre las imágenes rojas de arterias femorales superficial y profunda.

Figura 2. vena safena interna con insuficiencia. El reflujo en fase compresiva de maniobra de Valsalva esta indicado, en el lado derecho de la figura, por la amplia señal por encima de la línea de base indicando la inversión de la dirección de flujo.

Figura 3.Se observa vena poplítea normal, proximal al trasductor, acompañando a arteria homónima. La luz del vaso se encuentra libre y por lo tanto es ocupada enteramente por el color que representa el movimiento de los elementos figurados de la sangre.

Figura 4. Se observa vena poplítea con ausencia de flujo con material ecogénico intraluminal .
La presencia de material trombótico impide el paso de la sangre y por lo tanto no existe imagen color.

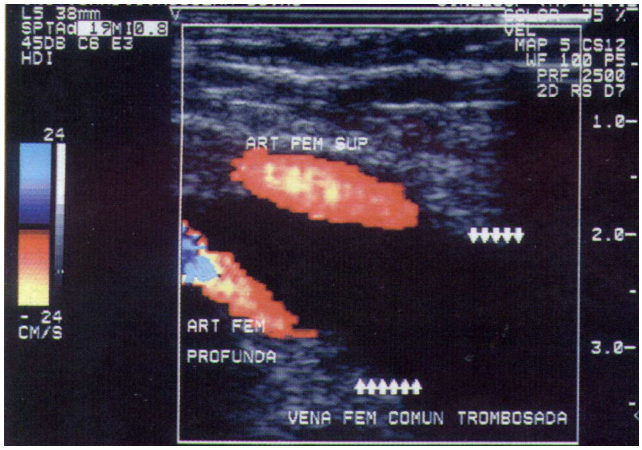


Fig 1

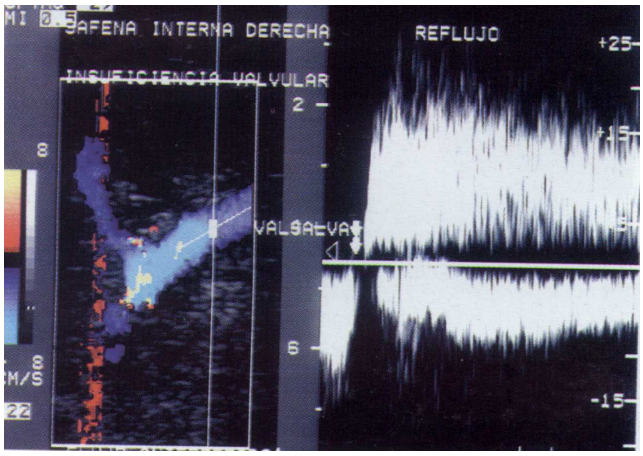


Fig .2

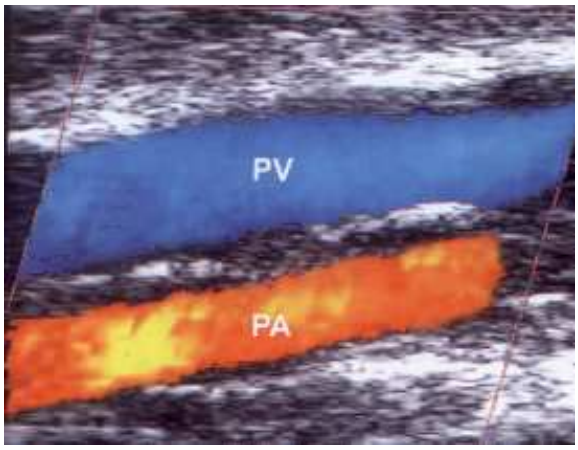


Fig.3

Fig. 4